Aus der Kgl. chirurgischen Universitätsklinik zu München (Geheimer Rat Professor Dr. von Angerer) und der Prosektur des Krankenhauses r. I. zu München (Prosektor Privat-Dozent Dr. Oberndorfer).

Zur Pathologie der Gallenwege:

Ein Fall von hochgradiger kystenartiger Erweiterung des Ductus hepaticus und des Ductus choledochus.

Inaugural-Dissertation

zur

Erlangung der Doktorwürde

in der

gesamten Medizin

verfasst und einer

Hohen medizinischen Fakultät

der

Kgl. Bayer. Ludwig-Maximilians-Universität zu München

vorgelegt von

Otto Kolb,
Medizinalpraktikant aus München.

München, 1906.
Kgl. Hof- und Universitäts-Buchdruckerei Dr. C. Wolf & Sohn.

Aus der Kgl. chirurgischen Universitätsklinik zu München (Geheimer Rat Professor Dr. von Angerer) und der Prosektur des Krankenhauses r. I. zu München (Prosektor Privat-Dozent Dr. Oberndorfer).

Zur Pathologie der Gallenwege:

Ein Fall von hochgradiger kystenartiger Erweiterung des Ductus hepaticus und des Ductus choledochus.

Inaugural-Dissertation

zur

Erlangung der Doktorwürde

in der

gesamten Medizin

verfasst und einer

Hohen medizinischen Fakultät

der

Kgl. Bayer. Ludwig-Maximilians-Universität zu München

vorgelegt von

Otto Kolb,
Medizinalpraktikant aus München.

München, 1906.
Kgl. Hof- und Universitäts-Buchdruckerei Dr. C. Wolf & Sohn.

Gedruckt mit Genehmigung der medizinischen Fakultät
der Universität München.

Referent: Herr Geh. Rat Prof. Dr. Ritter von Angerer.

Meinen Eltern

zur silbernen Hochzeit.

Digitized by the Internet Archive
in 2026

https://archive.org/details/IA41552318_0150

In einer aus dem Jahre 1831 stammenden kasuistischen Mitteilung betont ein französischer Internist, Dr. Fabre, die Schwierigkeiten, die der Erkennung der Krankheiten der Gallenwege entgegenstehen und spricht die Zuversicht aus, dass es gelingen werde, Erfahrungen „avec cette exactitude et cet ésprit philosophique qui caractérisent notre époque“ zu sammeln, welche diese Lücke ausfüllen würden. Diese stolze Hoffnung ist nicht in dem gewünschten Masse eingetroffen. War es doch z. B. erst der allerjüngsten Zeit vorbehalten, Klarheit in die so wichtige Frage nach der Entstehung der Gallensteinkoliken zu bringen; auf anderen hier einschlägigen Gebieten vollends sind wir nicht weiter gekommen als die damalige Zeit.

Allerdings hat uns die Asepsis in der Probelaparatomie ein diagnostisches Hilfsmittel an die Hand gegeben, das uns beinahe den gleichen Einblick in die jeweils vorliegenden Verhältnisse gestattet, wie dies auf dem Obduktionstisch möglich ist. Allein dieser Eingriff ist doch zu weitgehend, als dass er nicht für ganz schwierige Fälle aufgespart werden sollte.

Dass einzelne Fälle selbst dieser Untersuchungsmethode trotzen, beweist die vorliegende Mitteilung.

Am 25. VIII. 05 kam in die ambulante Behandlung des Herrn Dr. Becker*) in München die 10jährige Anna Sch. Nach Angabe der Mutter war die Patientin, abgesehen von einer im siebenten Jahre gut überstandenen Lungenentzündung, immer gesund gewesen.

Bis zum Sommer 1905 war nie etwas Auffälliges an dem Kinde zu bemerken. Im Sommer 1905 nahmen die Schwestern der Klosterschule, in der die Kleine untergebracht war, Veranlassung, diese wegen ihrer schlechten Haltung — „sie strecke den Bauch so vor“ — öfters zu tadeln. Eine körperliche Untersuchung und die Zuziehung eines Arztes unterblieb. Mitte Juli 1905, als das Kind nach Hause kam, fiel der Mutter sofort eine merkwürdige Auftreibung der oberen Partien des Leibes auf. Beschwerden oder gar Schmerzen bestanden nicht und so wurde die Mutter erst durch das stete Anwachsen der Schwellung veranlasst, an dem oben bemerkten Tage das Kind dem Hausarzte zuzuführen.

Dieser stellte eine beträchtliche Leberschwellung fest. Das Organ fühlte sich gleichmässig hart an und reichte bis zur Spina anterior superior ossis ilei dextri. Er verordnete eine Karlsbader Kur und gab Kalomel, zumal da er an eine etwa bestehende Lues dachte.

Die Patientin kam in der Folge mehrmals in die Sprechstunde, ohne dass eine merkliche Änderung des Zustandes festgestellt werden konnte.

Am 3. X. 05 wurde unterhalb des rechten Rippenbogens eine kleine Stelle festgestellt, die Fluktuation aufwies und sich nun von Tag zu Tag vergrösserte.

---

*) Herrn Dr. Philipp Becker, der mich in liebenswürdigster Weise auf diesen Fall aufmerksam machte und dem es besonders zu danken ist, dass der Fall zur klinischen und anatomischen Beobachtung gelangte, spreche ich an dieser Stelle nochmals den verbindlichsten Dank aus.

Der Arzt dachte jetzt an eine Echinokokkuskyste, um so mehr, als das Kind sehr oft mit Hunden gespielt hatte. Diese Ansicht teilte auch der als Consiliar beigezogene Chirurg, Herr Hofrat Dr. Brunner, der zugleich baldige Operation für notwendig erklärte. Die Genehmigung zu einem solchen Eingriff wurde jedoch von den Eltern der Patientin verweigert.

Die Kleine nahm nun zusehends ab. Der Appetit war wechselnd, der Stuhl regelmässig, nahm aber allmählich Weissfärbung an. Der Urin hatte dunkelgrüne Farbe. Ikterus bestand nur in geringem Grade. An der Kyste, die weiterhin noch zugenommen hatte, so dass sie bis an die Darmbeinkante reichte, konnte man auffallenderweise deutlichen Grössenwechsel innerhalb weniger Stunden wahrnehmen.

Gegen Ende Oktober wurde eine Probepunktion vorgenommen, die eine dunkelgrüne, fadenziehende Flüssigkeit ergab; Echinokokkushäkchen wurden darin nicht gefunden.

Am 3. XI. 05 wurde Herr Professor Friedrich Müller zu Rate gezogen. Die Leber reichte damals etwa handbreit über den rechten Rippenbogen; ihre Dämpfung ging über in die des Tumors, der bis zur Crista ossis ilei dextri zu begrenzen war. Oberhalb des deutlich fühlbaren Leberrandes war eine etwa faustgrosse Stelle, an der die Leber weichere Konsistenz aufwies als an der übrigen Oberfläche. Ferner hatte der Tumor eine andere respiratorische Verschieblichkeit als die Leber. Hydatidenschwirren konnte im Bereiche des Tumors nicht nachgewiesen werden. Die Milz war erheblich geschwellt.

Herr Professor Müller sah sich auf diesen Befund hin veranlasst, die Diagnose offen zu lassen, drang aber auf baldigste Operation. Da die Eltern nun ihre Zustimmung gaben, wurde die Patientin am 4. XI. 05 in die chirurgische Klinik verbracht.

Aus der dort angelegten Krankengeschichte ist zu entnehmen:

Status praesens: Ernährungszustand ziemlich reduziert. Haut, besonders Sklerae, ikterisch. Zunge belegt, mässig feucht.

Lungen: Grenzen normal, wenig verschieblich. Etwas verschärftes Vesikuläratmen. Relativ kurze Atmung. Spitze rechts hinten: leichte Verkürzung des Perkussionsschalls.

Herz nicht vergrössert. Erster Ton etwas unrein, zweiter Ton klappend. Puls klein, regelmässig, 96.

Abdomen ungleichmässig — rechts > links — aufgetrieben. Die grösste Vorwölbung im rechten Hypochondrium in der Mammillarlinie. Die Rippenbögen erscheinen etwas auseinander gedrängt. Haut über dem Tumor abhebbar.

Der Tumor geht nach oben in die Leberdämpfung über, überschreitet medialwärts die Linea alba, reicht nach unten mit einem Zapfen bis zur Mitte zwischen Symphyse und Nabel und nach hinten bis zur mittleren Axillarlinie. Oberfläche der Geschwulst ziemlich glatt. In der rechten Parasternallinie Leber prall elastisch fluktuierend, im übrigen mehr derb sich anfühlend. Unterer Rand der stark vergrösserten Leber fühlbar. Auffallend ist eine schmale tympanitische Zone zwischen dem unteren Leberrand und der Tumorpartie in der Nabelgegend, die sich allerdings in der Mammillarlinie verliert. Obere Geschwulstpartie mit der Leber bei Atmung etwas verschieblich. Darmschlingen stark meteoristisch aufgetrieben.

Urin: Reaktion: sauer. Spez. Gew.: 1026. Albumen: Spuren. Farbe: schwarzgrün. Gallenfarbstoffe: ausserordentlich reichlich, besonders Biliverdin. Diazo-Reaktion (Ehrlich): schwach +; mikroskopisch: harnsaures Na.

Stuhl (auf Kamilleneinlauf): wenig gefärbt, fest.

Nachträge:

6. XI. 05. Lehmartiger Stuhl auf Einlauf; heftiges Nasenbluten.

7. XI. 05. Spontaner acholischer Stuhl. Die Hauptgeschwulstmasse im rechten Hypochondrium und im Mesogastrium, die, wie überhaupt die ganze Geschwulst, wenig druckempfindlich ist, hat sich in den zwei Tagen weiterhin vergrössert. Ikterus stärker; ziemlich starke Prostration.

8. XI. 05. Operation durch Herrn Geheimrat Professor v. Angerer: Schräger Schnitt parallel dem rechten Rippenbogen. Nach Eröffnung der Bauchhöhle zeigt sich die Leber vergrössert und durch einen hinter ihr gelegenen Tumor stark nach vorne gedrängt. Leberoberfläche glatt. Gallenblase von normaler Grösse, stark gefüllt. Der ausserordentlich grosse Tumor reicht links bis zur Mammillarlinie, nach oben bis zum Zwerchfell, unten bis ins kleine Becken.

Letzterer Umstand liess zuerst den Gedanken an eine Ovarialkyste auftauchen. Bei genauerer Untersuchung scheint sich jedoch der Tumor als eine retroperitoneal etwa in der Gegend des Pankreas entspringende Kyste zu erweisen.

Da der ursprüngliche Schnitt nicht ausreicht, wird er seitlich durch einen bis unter die Nabelhöhe reichenden Schnitt erweitert. Die Kyste wird nun nach sorgfältiger Tamponade der Bauchhöhle punktiert. Es fliesst eine dunkelgrüne, zum Teil zähe Flüssigkeit in der Menge von etwa $^5/_4$ Liter ab. Ein Versuch, die Kyste auszuschälen, muss aufgegeben werden, da sie fest mit dem hinteren parietalen Blatt des Peritoneums verwachsen ist und eine sehr starke Blutung sich geltend macht. Es wird daher die Kyste nach partieller Einsäumung der Wundränder zirkulär mit dem Peritoneum in der Gegend der Punktionsstelle eingenäht und der übrig bleibende Teil des Längs- und Schrägschnitts mit durchgreifenden und oberflächlichen Nähten verschlossen.

In der Kystenflüssigkeit wird gefunden: Albumen: +. Gallensäuren: +. Gallenfarbstoffe: +. Spez. Gew.: 1014. NaCl: 0,34%. $\Delta = 0{,}55°$.

Mikroskopisch: Zerfallene grosse Zellen, Epithelien, wenig Leukocyten, einzelne Erythrocyten.

Temperatur bisher immer normal: 36,3—36,8. Puls 126.

9. XI. 05. Befinden leidlich; nachts Erbrechen. Temp. 36,0; 37,6; 38,0; 37,2. Puls 132.

10. XI. 05. Ikterus geringer. Flatus gehen ab. Zunge feucht. Keine peritonealen Entzündungserscheinungen. Temp. 36,3; 36,8; 36,2. Puls 128.

Urin: Reaktion sauer. Spez. Gew. 1020. Albumen: —. Sacharum: —. Diazo: —. Indikan: —. Bilirubin: —. Mikroskopisch: Vereinzelte Plattenepithelien und Harnsäurekristalle; viele Kokken (Mikrokokkus ureae).

11. XI. 05. Stuhl acholisch. Temp. 36,3; 37,0; 36,0. Puls 116.

16. XI. 05. Verbandwechsel: Wunde trocken und reaktionslos. Nähte bleiben liegen. Deckverband. Temp.: 36,6; 36,9; 37,0.

20. XI. 05. Punktion der eingenähten Kyste: 0,5 Liter gallig gefärbte Flüssigkeit.

Untersuchung im physiologischen Institut: Reaktion schwach alkalisch. Mit Wasser in jedem Verhältnis mischbar. Durch wenig Essigsäure ziemlich voluminöser Mucinniederschlag. Nach Zusatz grosser Säuremengen nach einiger Zeit schwarzer, harziger Niederschlag, der sich in konzentrierter Schwefelsäure mit brauner fluoreszierender Farbe löst. Kein in Siedehitze koagulierbares Eiweiss. 20 ccm im Wasserbad zum Trocknen eingedampft; Rückstand mit absolutem Alkohol extrahiert; filtriert; Filtrat eingedampft und mit viel Äther versetzt: harziger Niederschlag von glykocholsaurem und taurocholsaurem Natron. Trockenbestimmung: 16,31 ‰.

Gmehlins Probe: wenig +. Neukomms Probe: in starker Verdünnung +.

Zusammenfassung: Die Flüssigkeit ist zweifellos Galle. Sie unterscheidet sich von der Blasengalle durch geringeren Gehalt an festen Stoffen (Blasengalle nach Hamarsten: 28‰). Sie entspricht der Fistelgalle (12—30‰).

Entfernung der Nähte. Jodtinktur. Deckverband. Verschliessung der Punktionsöffnung durch Naht. Subjektives Befinden gut. Appetit und Schlaf gut. Temp. 36,9; 36,5; 36,6; Puls 110.

22. XI. 05. Abdomen bereits wieder ad maximum aufgetrieben und gespannt. Temp. 36,6; 36,6; 36,5.

23. XI. 05. Entfernung der Naht an der Punktionsstelle. Temp. 36,2; 36,6; 36,9.

24. XI. 05. Punktionsöffnung verklebt; Galle fliesst nicht ab. Tamponade mit sterilem Gazestreifen. Temp. 36,8; 37,5; 37,8.

25. XI. 05. Temperatursteigerung. Retention. Streifchen entfernt. Galle trübe (Eiterung). Temp. 38,6; 38,2; 38,8.

26. XI. 05. Abermalige Verklebung der Punktionsöffnung. Thermokauter. Allgemeinbefinden in den letzten Tagen schlecht; Mattigkeit. Temp. 37,4; 37,6; 37,5.

29. XI. 05. Reichlicher Abfluss von Galle; Stuhl acholisch. Urin: spez. Gew. 1028; Reaktion sauer. Albumen: —; Sacharum: —; Bilirubin: —; Urobilin: +; Diazo: schwach +. Allgemeinbefinden wieder besser. Temp. 36,1; 36,2; 36,1.

1. XII. 05. Appetitlosigkeit. Nach kurzer Zeit Erbrechen des Genossenen. Allgemeinbefinden schlecht. Temp. 36,0; 36,2; 36,3.

2. XII. 05. Kein Erbrechen; grosse Mattigkeit; Stuhl acholisch. Subkutane Infusion von Olivenöl in den rechten Oberschenkel: 15 ccm.

3. XII. 05. Patientin nimmt gar nichts mehr zu sich und verfällt zusehends. Subkutane Infusion von Olivenöl in den linken Oberschenkel: 30 ccm.

4. XII. 05 a. m. 11^{h}. Patientin verlangt nach Hause und wird auf Verlangen der Mutter in ambulante Behandlung gegeben.

4. XII. 05 p. m. 4^{h}. Kollaps. Exitus letalis.

Obduktion: 5. XII. 05 11^{h} a. m. durch Herrn Dr. Oberndorfer, ausgeführt im alten Haidhauser Friedhof.

Die Sektion beschränkte sich auf die Bauchhöhle.

Die Eröffnung erfolgt durch Aufschneiden der gut verheilten Operationswunde. Die in diese eingenähte Kyste ist fest mit der vorderen Bauchwand verwachsen. In der Bauchhöhle keine Ascitesflüssigkeit. Der offenbar verkleinerte aber immerhin noch kindskopfgrosse Tumor ist nach allen Seiten durch flächen- und stranghafte Adhäsionen mit seiner Umgebung verwachsen. Sonst sind in der Peritonealhöhle keine Verwachsungen zu finden.

Nach Herausnahme der Baucheingeweide in toto zeigt sich, dass der eine Pol des Tumors mit der Leberpforte, der andere mit der Pars descendens des Duodenums fest verbunden ist. Da ausserdem der Ductus cysticus in den Tumor mündet und von Ductus choledochus und Ductus hepaticus nichts zu finden ist, liegt der Schluss nahe, dass es sich um eine Erweiterung dieser Gänge handelt. Die Eröffnung der schlappen, wenig gefüllten Kyste sowie der normalgrossen Gallenblase bestätigt diese Vermutung. Zunächst entleert sich eine grünlichgelbe, dicke, rahmige Flüssigkeit von stinkendem Geruch in der Menge von etwa 0,5 Liter. Der Kystenwand, die von derber, knorpelartiger Beschaffenheit ist und im Durchschnitt eine Dicke von 4—5 mm aufweist, sitzt eine dunkelgrüne, schleimhautähnliche Membran an der Innenfläche auf, die sich

in ihren baumartigen Verzweigungen scharf von dem rötlichgrauen Untergrund der Kystenwand abhebt. Die Gallenblase und der Ductus cysticus zeigen sich völlig von dieser Membran ausgekleidet, die im Gegensatz zu der faltenlosen Kysteninnenfläche zahlreiche Plicae tunicae mucosae aufweist; auch die Heister'sche Spiralfalte ist deutlich ausgeprägt. Die Mündung des Ductus cysticus erfolgt in dem gewöhnlichen spitzen Winkel und ist völlig frei.

Am portalen Pol des Tumorinneren finden sich nahe beieinander zwei halbmondförmige, klappenähnliche Gebilde, beide etwa 1 cm breit. Durch diese gelangt man in die beiden Leberlappen. Nach Durchschneidung der Leber kann man die Gallenkanäle bis zu diesen beiden Mündungen verfolgen, so dass man diese sicher als die Endigungen der beiden Leberäste des Ductus hepaticus ansprechen kann. Weniger Erfolg hat auf dem Sektionstische die Aufsuchung der Mündung in den Darm. Im aufgeschnittenen Duodenum ist zwar die Papille deutlich sichtbar und eine eingeführte Sonde gelang leicht in den Ductus pancreaticus, die Kyste kann jedoch von hier aus nicht sondiert werden. Am Duodenum lässt sich ferner keine atypische Mündung des Ductus choledochus finden. Ebenso ist an der Innenfläche der Kyste von einer Mündung nichts zu entdecken. Die Untersuchung des Omentum minus gestaltet sich durch die massenhaften meist strangförmigen Adhäsionen sehr schwierig und führt ebenfalls zu keinem Ergebnis.

Die Leber schneidet sich derb unter deutlichem Knirschen. Die Schnittfläche ist gelblichgrün, wenig saft- und blutreich. Die einzelnen Acini sind scharf abgegrenzt; die Gallengänge zeigen normale Weite, haben aber sehr dicke Wandungen.

Die Milz ist nur sehr mässig vergrössert.

Die Leber mit den Gängen und den benachbarten Darmpartien wurde in Kaiserling'scher Flüssigkeit konserviert.

Im März 1906 hatte ich dann Gelegenheit, das Präparat nochmals genauer zu untersuchen.

Die Kyste war in der Konservierungsflüssigkeit erheblich geschrumpft. Dadurch hatte sich an dem dem Duodenum angelagerten Pol der Kyste ein Trichter deutlich ausgebildet, der wohl bei den weniger günstigen Verhältnissen bei der Sektion übersehen wurde. Dieser Trichter zeigt sehr flache Ränder und wies am Boden eine etwa stecknadelkopfgrosse Vertiefung auf. Eine hier eingeführte feine Knopfsonde gelangt nach einigem Widerstand an die Aussenseite der Kyste — das Duodenum war leider schon eigens konserviert worden. Hier war wohl der lange gesuchte Ausgang zum Darm gefunden.

Die nun notwendigen histologischen Untersuchungen erledigte ich in der Prosektur des Krankenhauses r. I. Ihr Ergebnis war folgendes:

Die Leber ist, wie ja schon makroskopisch zu erkennen war, cirrhotisch. Das Bild ist das einer interstitiellen Hepatitis im vollen Gang. Die einzelnen Läppchen sind überall durch breite gegen die Pforte an Mächtigkeit immer mehr zunehmende Bindegewebsstränge getrennt. Das Bindegewebe hat jugendlichen Charakter und ist besonders in der Umgebung der Gefässdreiecke in voller Wucherung begriffen. Ausserdem finden sich besonders in den Bindegewebsmassen an der Pforte zahlreiche Neubildungen von Gefäss- und Gallenkapillaren. Überall, auch in den Läppchen, findet man Rundzellen.

Das Binnengewebe der Kystenwand besteht aus einem straffen Bindegewebe, das von Gefässen durchzogen ist. Muskelelemente sind nur ganz spärlich zu entdecken. Nach dem Kysteninneren zu ist eine etwas lockerere Schicht zu erkennen, die gallig imbibiert ist. Darauf befindet sich ein Gewebe, das sicher als Rest der Schleimhaut anzusehen ist. Eine feinere zellige Struktur ist allerdings kaum zu erkennen.

Dies ist wohl einerseits auf die an den Gallengängen immer rasch einsetzende kadaveröse Destruktion, andererseits aber auch auf die mannigfachen schädigenden Einflüsse während der letzten Krankheitstage zurückzuführen. An dem bereits erwähnten Trichter ist die Schleimhaut immerhin noch besser erhalten. Sie bildet hier lange dünne im Trichterlumen flottierende Falten und Zotten. Der Ausgang des Trichters ist von der geschwellten Schleimhaut fast vollständig verschlossen. In der Schleimhaut und im umgebenden Gewebe sind in ziemlicher Menge Leukocyten vorhanden, so dass man wohl mit Sicherheit eine entzündliche Schwellung annehmen kann.

Einige Schwierigkeiten bereitete nun die Aufsuchung der Mündung des Ductus choledochus in den Darm. Zu diesem Zwecke wurden Blöcke von der Umgebung der Papille hergestellt und in Serienschnitte zerlegt. Dieses Verfahren führte auch tatsächlich zur Auffindung des Ductus choledochus.

Der Gang mündet nicht, wie das meistens der Fall ist, gemeinsam mit dem Ductus pancreaticus ins Duodenum, sondern dicht neben diesem. Es ist also kein Diverticulum Vateri vorhanden. Ductus pancreaticus und Ductus choledochus bieten ein eigentümliches Bild. Der erstere weist eine Anzahl offenbar tiefer und langer Krypten und Taschen auf. Der Gallengang erinnert an den oben schon beschriebenen Trichter. Die besprochenen Falten sind aber hier länger und dünner und füllten oft das Lumen so aus, dass man unwillkürlich an das Bild des Querschnittes der Tuba uterina erinnert wird. Dabei bestehen ebenfalls, wenn auch nicht so häufig wie am Pankreasgang, taschenförmige Nebengänge. An einzelnen Stellen lassen sich noch Überreste von Schleimhautepithelien nachweisen. Ab und zu findet man dicht unter der Schleimhaut vom Lumen des Ganges nur durch dünne Lamellen getrennt kleine kystchenähnliche Gebilde, die ein zum grössten

Teil verfallenes Cylinderepithel als Auskleidung enthalten. Beide Gänge sind mit einem ziemlich kräftigem Muskelring umgeben, in dem zahlreiche versprengte Pankreasläppchen zu finden sind.

Da ich Sachdienliches über das normale Verhalten dieser Gegend in der mir zugänglichen Literatur nicht finden konnte, verschaffte ich mir durch die Güte des Herrn Dr. Oberndorfer aus einer frischen Leiche das betreffende Präparat und untersuchte es ebenfalls histologisch. Ich erhielt hiedurch in den groben Umrissen ein ähnliches Bild wie in dem pathologischen Fall. Nur war hier die Bildung der Nebengänge und Krypten noch stärker ausgeprägt.

Das Pankreas wies besonders am Kopf eine beträchtliche Bindegewebsvermehrung auf, zeigte aber sonst keine Besonderheiten.

An der Hand dieses Tatsachenbestandes möge der Fall im folgenden kritisch betrachtet werden.

Klinisch genommen war der Verlauf der Krankheit ein chronischer. Der Beginn ist nicht festzustellen, doch liegt die Annahme eines Bildungsfehlers nahe. In objektiv wahrnehmbare Erscheinung trat das Leiden erst etwa $^1/_2$ Jahr ante exitum. Vorher bestanden nach den glaubwürdigen Angaben der Mutter nie Besonderheiten, als Auftreibung des Bauches, Ikterus oder dergleichen. In dieses letzte Halbjahr dürften wohl auch die hauptsächlichsten Vorgänge, die zu dem sich schliesslich ergebenden Bilde führten, zu verlegen sein.

Merkwürdig ist der Umfang der zuerst auftretenden Leberschwellung, die, wie überhaupt die ganze Krankheit, ohne erhebliche Beschwerden einherging. Wenn auch eine beträchtliche Stauung angenommen werden muss, so ist doch eine Vergrösserung in dem vorliegenden Umfang schwer zu erklären.

In einigen Zusammenhang mit den später festgestellten anatomischen Verhältnissen ist das klinische Bild erst mit dem Auftreten und dem Nachweis des fluktuierenden von der Leber zum Teil abzugrenzenden Tumors zu bringen, der zur Zeit seiner grössten Ausdehnung bis ins kleine Becken reichte.

Der Unterschied in der respiratorischen Verschieblichkeit zwischen Leber und Tumor ist leicht aus dem Umstand zu erklären, dass die Kyste nur mit der nach hinten zu liegenden Pforte der Leber, sonst aber hauptsächlich mit den von der Leber in ihrer Bewegung ganz unabhängigen Organen des Magendarmkanals zusammenhing.

Die Natur der Kyste, die, von den Adhäsionen abgesehen, ja mit Leber und Duodenum auch in organischer Verbindung stand, lässt auch die bei der Operation zutage getretene Unmöglichkeit ihrer Ausschälung begreifen.

Aus dem klinischen Verlauf ist ferner als bemerkenswert zu erwähnen, dass die gewöhnlichsten Erscheinungen der Gallenstauung, Acholie des Stuhles und Ikterus, erst sehr spät, etwa zwei Monate ante exitum, auftraten. Dabei waren die einzelnen Anfälle von Ikterus nur sehr mässig und dieser oft nur durch Nachweis von Gallebestandteilen im Harn zu erkennen. Symptome der Cholaemie, wie Pulsverlangsamung oder gar Convulsionen und dergleichen waren nie zu konstatieren. Diese Tatsache erscheint, wenn man das gänzliche Ausbleiben des Gallenabflusses ins Auge fasst, sehr merkwürdig. Die Literatur kennt jedoch nicht weniger als 16 Fälle, in denen der Ikterus trotz völligen Verschlusses der abführenden Gallenwege nur in geringem Grade auftrat und während grosser Pausen ganz verschwand. Als Typus möge der von Herz mitgeteilte Fall dienen, bei dem trotz völligen Verschlusses des Ductus choledochus nur anfallsweiser und rasch wieder aufhörender Ikterus bestand. Dies zog sich über $2^1/_4$ Jahre hin.

Die Acholie trat nicht nur durch die Entfärbung der Fäces in Erscheinung, sie zeigte sich auch in der ständigen Stuhlträgheit und ihr ist vor allem der rasche Kräfteverfall zuzuschreiben. Mit dem Fehlen der Galle im Darm wird ja das dem Gesamthaushalte des Organismus so wichtige Fett entzogen. Die Fettsäuren, aus dem durch den Pankreassaft gespaltenen Nahrungsfett stammend, können bei dem Mangel an gallensaurem Alkali nicht mehr verseift werden und verlassen als unresorbierbar mit dem Kot den Darm. Was ein solcher Ausfall für den Stoffwechsel bedeutet, dürfte aus den Voit'schen Lehren bekannt sein.

Bevor ich nun zur Beantwortung der Frage nach der Bedeutung und Entstehung der Kyste übergehe, möge mir ein kurzer Überblick über die Pathologie der Erweiterungen der Gallengänge gestattet sein.

Zeitweilige und andauernde Verschlüsse der grossen Gallengänge kommen häufig vor. Ihre Ursachen haben sie oft in Kanalisationsstörungen, hervorgerufen durch Steine, katarrhalische Schwellungen der Schleimhaut, Metastasen bei Leber-, Pankreas- oder Magenkrebs. Ferner kommt nicht allzu selten ein primäres Carcinom der Gallengänge besonders an der Papilla duodenalis vor. Grosse Störungen rufen mitunter auch benachbarte Geschwülste durch Druck hervor. Endlich ist nicht zu vergessen, dass auch Pankreascirrhose durch Kompression des Ductus choledochus erhebliche Beschwerden verursachen kann. Meist erweitern sich im Verlauf dieser Prozesse die dahinter gelegenen Abschnitte gewöhnlich gleichmässig in oft ganz beträchtlichem Masse.

So berichtet uns eine Dissertation aus dem Jahre 1723 von dem Befund des berühmten Anatomen Abraham Vater an der Leiche eines 1jährigen Kindes folgendes: Der Ausgang des Ductus choledochus war durch ein induriertes Pankreas so zusammen gepresst, dass nicht ein Tropfen Galle sich ent-

leeren konnte; dadurch wurde der Gang so ausgedehnt, „ut arcum et sacculum insignem formaret“.

Traffelmann berichtet von einem bis zur Weite eines Magens dilatierten Ductus choledochus, der mit Steinen angefüllt war.

Frerichs, Schüppel und andere wissen über eine ganze Reihe von Fällen zu berichten, bei denen aus irgend einer der genannten Ursachen Dilatationen der grossen Gallengänge bis zu Dickdarmweite vorkamen.

Allgemein bekannt sind die ungeheuren Tumoren, die der Hydrops vesicae felleae infolge von Steinverschluss aufweist. Zu den grössten Erweiterungen derart gehören wohl der von Küstner im Kapitel über Diagnostik skizzierte Fall, bei dem die Gallenblase beinahe das ganze Abdomen einnimmt, und der von Erdmann mitgeteilte, bei dem sich 60—80 Pfund (1 Pfund russisch = 0,408 kg) Flüssigkeit entleerten.

Ganz erhebliche Erweiterungen finden sich bei den nicht seltenen kongenitalen Verschlüssen. Allerdings wurde da bisher meist ein Vitium primae formationes angenommen; doch konnte in vielen Fällen, so unter anderem von Hirschsprung, Mekonium, das doch erst im vierten Fötalmonat gebildet wird, nachgewiesen werden. Diese Erweiterungen sind also doch sicher durch die gleichen mechanischen Ursachen entstanden.

Hierher sind die beiden Fälle von Oxeley und Wickham Legg zu rechnen, auf die bereits Konitzky (s. u.) hingewiesen hat. Im ersteren handelte es sich um ein fünf Wochen altes Kind, bei dem der Ductus choledochus in der Grösse einer Kokosnuss vorgefunden wurde — Ductus hepaticus und Ductus cysticus mit Gallenblase waren normal. — Bei dem anderen 20 Wochen alten Kind ergab sich ein ähnlicher Befund.

Weniger werden bei dem allgemeinen Verschluss die innerhalb der Leber befindlichen Gänge betroffen. Frerichs führt dies auf die Stütze, die ihnen von seiten des Parenchyms zu teil wird, zurück. Allerdings kann es auch hier zur Bildung ganz beträchtlicher Taschen kommen, wie solche von dem bereits erwähnten Favre und von den noch anzuführenden Raynaud und Sabourin geschildert werden.

Alle diese bisher erwähnten Fälle unterscheiden sich von dem vorliegenden und den weiter unten folgenden mit ihm identischen dadurch, dass sie, obwohl im anatomischen Bild bei weitem nicht an jenen heranreichend, ungleich schwere klinische Symptome aufweisen. Dieser Umstand weist darauf hin, dass die Kyste in der vorliegenden Ausdehnung sich verhältnismässig langsam und allmählich ausgebildet hat und dass die Anomalie, die ja doch sehr weitgehend war, eine der physiologischen, einigermassen entsprechende Funktion übernommen hatte. Für das langsame Vorschreiten des Prozesses spricht auch schon die Überlegung, dass unmöglich ein anhaltender Zufluss von Galle, die unter einem Sekretionsdruck von 6 mm Hg steht, derartige Erweiterungen herbeiführen kann.

Eine Erklärung, wie sie aus meinem Präparat nicht — oder vielmehr nicht mehr — ersichtlich ist, geben die Befunde in anderen Fällen derartiger Natur. Konitzky, Heid und Rostowzew fanden an ihren weiter unten näher zu erwähnenden Fällen am Ausgang der Kyste ins Duodenum ventilähnliche Vorkehrungen, die in ihnen die Vorstellung erweckten, als handle es sich hier um einen ähnlichen Vorgang wie bei der Bildung der Hydronephrose aus angeborener Anomalie der Harnleiter.

Die besten Beweise gibt Rostowzew an der Hand der hier ein wenig ergänzten Schemata.

Wenn der Ductus choledochus nach seiner Einmündung in die Wand des Duodenums nicht in normaler Weise im Sinne

der bisherigen Stromrichtung — i. e. von links nach rechts — verläuft (Fig. 1), sondern entgegengesetzt abbiegt, so bildet sich eine auf dem Durchschnitt als Sporn erscheinende Falte (Fig. 2); wenn nun weiterhin eine vielleicht nur kleine Abflusshemmung — Rostowzew denkt an einen eventuellen Spasmus

(Fig. 1.)

(Fig. 2.)



(Fig. 3.)

des Sphincter choledochi — dort besteht, so erweitert sich der Ductus choledochus spindelförmig und die Falte prägt sich noch mehr aus (Fig. 3). Bei steigendem Druck schliesst die Falte fester und fester ab und die hinter ihr liegenden Partien erweitern sich durch die vis a tergo, die zufliessende



(Fig. 4.)

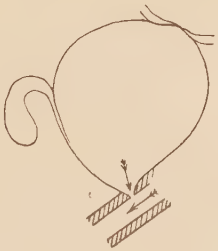

(Fig. 5.)

Galle, immer mehr (Fig. 4). Endlich wird aber auch das Gebiet jener Falte in die Dehnung mit inbegriffen und auf dem Höhepunkt öffnet sich dieses Ventil und lässt den Inhalt in den Darm fliessen (Fig. 5). Durch die häufige Wiederholung

dieses Vorgangs kommt dann, wie dies auch in dem erwähnten Analogon bei Hydronephrose der Fall ist, die ungewöhnliche Erweiterung des Ductus choledochus zustande.

Diese Ansicht hat sehr viel für sich und wird durch die Befunde an den bereits erwähnten Fällen von Konitzky und Heid sowie an denen von Douglas und Seyffert gestützt. In dem vorliegenden Präparat war es jedoch nicht möglich, an der Mündung des Ductus choledochus derartige Falten oder einen anderen entsprechenden Klappenapparat zu entdecken. Dieses negative Ergebnis ist hauptsächlich darauf zurückzuführen, dass die Mündung des Ductus choledochus in das Duodenum erst durch die mikroskopische Untersuchung gefunden werden konnte. Dadurch war es natürlich unmöglich gemacht, das topographische Bild zu rekonstruieren.

Die oben geschilderte Ansicht kann aber wohl trotzdem auch auf den vorliegenden Fall angewendet werden, um so mehr als sich auch die klinischen und anatomischen Tatsachen durch sie erklären lassen.

Der ganze Verlauf ist wohl am besten in zwei Perioden zu teilen, deren eine über viele Jahre hinausreicht, vielleicht schon im Fötalleben beginnt und mit dem ersten Auftreten von Krankheitserscheinungen endet. Während dieser Zeit mag der oben geschilderte Vorgang langsam fortschreitend stattgehabt haben. Unter seiner Wirkung hatten die beiden grossen Gallengänge eine vielleicht schon beträchtliche Erweiterung erfahren, ohne gröbere Störungen hervorzurufen. Es kam hier wohl zu einem Verhalten, wie es bei Tieren — den Einhufern, dem Elefanten, dem Nashorn, dem Hamster, dem Biber und der Ratte —, denen die Gallenblase fehlt, physiologisch ist. Bei diesen Tieren erweitert sich der Ductus choledochus beulenförmig und ersetzt so das fehlende Reservoir. Dadurch nun, dass der Klappenapparat den allmählich gesteigerten Ansprüchen nicht mehr genügte, oder noch wahr-

scheinlicher durch einen rasch eintretenden Verschluss des Choledochusausgangs etwa durch katarrhalische Schwellung der Schleimhaut trat die Krankheit in ein akutes Stadium. Dieser Zeitpunkt fällt in den Frühsommer 1905. Damit beginnt die zweite Periode.

Die nun bestehende weitere Behinderung und schliesslich das völlige Aufhören des Gallenabflusses bewirkten eine weitere rasch fortschreitende Dilatation der durch die vorhergegangenen Exzesse ohnehin schon sehr dehnungsfähig gewordenen grossen Gallengänge.

Wo Stauung im Verlauf des chylopoëtischen Systems längere Zeit besteht, tritt bald Entzündung ein. Auf eine teils abgelaufene, teils noch bestehende Choleangioitis weisen im vorliegenden Falle die reichlich vorhandenen Auflagerungen und Adhäsionen und die überall zahlreich anzutreffenden Rundzellen hin. Diese Entzündung war wiederum ein die Erweiterung der Wand begünstigendes Moment. Das Gewebe enthielt ferner, wie bereits erwähnt, sehr wenig Muskelelemente; es kann also hier vielleicht der gleiche Vorgang stattgehabt haben, der die Dilatation der gelähmten Blasenwand hervorruft. Dort ist es das Ausfallen des Muskeltonus, hier das Fehlen der nötigen Muskelelemente überhaupt, dem die Ursache zuzuschreiben wäre. Merkwürdig ist der Umstand, dass die Schleimhaut allen diesen Schädigungen widerstand und nicht atrophierte. Sie war, wie erwähnt, am grössten Teile der Kysteninnenfläche verhältnismässig gut nachzuweisen.

Gallenblase und Ductus cysticus waren nicht in die Dehnung mit inbegriffen. Dies lässt sich leicht aus der Mündungsweise des Ductus cysticus in den Ductus choledochus erklären. Hyrtl sagt darüber: „Immer legt sich das Ende des Ductus cysticus in verschiedener bis $^3/_4$ Zoll (1 Zoll = 26 mm) betragenden Länge an den Ductus hepaticus an .... wie Haller sagt: «Ductus cysticus hepatico longe agglutinatur,

ei parallelus». So ist es denn auch gekommen, dass man die verwachsenen Wände der beiden parallelen Gänge für eine Klappe angesehen hat, welche sich von der Vereinigungsstelle des Ductus cysticus und Ductus hepaticus eine Strecke weit in den Ductus choledochus verschiebt.“ Im vorliegenden Fall nun hat diese Wand wirklich die Funktion einer den Rücklauf von Galle in die Gallenblase zwar hemmenden, deren Abfluss aus dieser aber absolut nicht behindernden Ventilklappe übernommen.

Das Gleiche fand an der Einmündung der beiden Hepaticusäste in die Kyste statt. Die bereits beschriebenen halbmondförmigen Klappen erinnern unwillkürlich an die typische Mündungsweise der Ureteren in die Blase — en bec de flûte, wie sich die Franzosen treffend ausdrücken —. Hier wie dort bilden sich durch die in sehr spitzem Winkel erfolgende Einmündung klappenähnliche Falten, die den Rückfluss aus der gefüllten Blase bezw. Kyste unmöglich machen. Aus dem obigen Schema ist dies wohl deutlich ersichtlich.

Schwieriger ist die Erklärung der Tatsache, dass die innerhalb der Leber befindlichen Gänge nicht oder nur in unerheblichem Grade mit in die Erweiterung einbezogen wurden. Wenn auch die Kanäle dank der eben erwähnten Schutzeinrichtung nicht den vollen in der Kyste herrschenden Druck dauernd auszuhalten hatten, so mussten sie ihn doch vorübergehend während der Sekretion auf sich nehmen, um den Widerstand des in der Kyste herrschenden Gegendruckes zu überwinden. Auch die Stütze durch das Parenchym und das in der normalen menschlichen Leber spärliche Bindegewebe kann wohl kaum den nötigen Widerstand geleistet haben.

Eine Erklärung hiefür lässt sich vielleicht in der Annahme finden, dass die cirrhotische Induration der Leber zu der Zeit, da die grössten Anforderungen an die Wand der Gallengänge

gestellt wurden, bereits so weit vorgeschritten war, dass die Kanäle an dem kräftigen Bindegewebe eine hinreichende Stütze fanden.

In der Literatur fand ich folgende Fälle teils im Original, teils im Referat.

Douglas in Edinburgh beschrieb 1852 Folgendes: Ein 17jähriges Mädchen bekam anfallsweise Schmerz in der rechten Seite. Mit der Zeit trat leichter Ikterus und eine zunehmende schwappende Geschwulst im rechten Hypochondrium auf. Dabei bestand Verstopfung, Abmagerung, Ödem und Fieber. Durch Punktion wurden 14 Unzen (1 Unze engl. = 31,104 g) Galle entfernt. 14 Tage später plötzlich Exitus letalis. Sektion: Erweiterung des Ductus choledochus; in diesem ½ Gallone (1 Gallone engl. = 4,543 l) stinkender Galle. Die Wand des Ductus choledochus bestand aus dichtem fibrösem Gewebe; die Innenfläche war ausgekleidet von einer rötlichgrünen Haut von fibrösgalliger Textur, auf der einzelne leicht ablösbare perlglänzende Flecken lagen. Die Hepaticusäste waren fingerdick erweitert, die Dehnung der Gallengänge bis in die zweite und dritte Teilung zu verfolgen. Ductus cysticus und Vesica fellea waren normal. Unten führte eine kleine trichterförmige Öffnung, die eine Art Klappe bildet, in den normalen Teil des Ductus choledochus, der weiter ist als diese Öffnung.

Douglas nimmt als Ursache der Stenose, die die Erweiterung hervorrief, eine tuberkulöse Diathese an und sucht sie mit vorhandenen Schwellungen der Mesenterialdrüsen näher zu begründen. Ferner meint er: Das rasche Nachlassen der Paroxysmen findet vielleicht seine Erklärung darin, dass die Verschliessung des Gallengangs keine vollständige war und der Galle Abfluss gestattete, wenn die Ausdehnung ihren höchsten Grad erreicht hatte — der gleiche Gedanke, wie er bei Rostowzew ausgesprochen wurde —.

Frerichs referiert über das Präparat eines anderen Falles, das in der Breslauer Anatomie aufbewahrt wird. Eine Frau starb an Obliteration des Ductus choledochus. Die Sektion ergab: Die normale Gallenblase war durch einen klappenartigen Mechanismus gegen einen grossen häutigen Sack zu, der sich — anfangs als Abszess angesehen — als der stark erweiterte Ductus cysticus und choledochus darstellte, abgeschlossen; seine Länge betrug 8", sein Umfang 5" (1" preuss. = 26 mm). In diesen grossen Gallenbehälter mündeten Blasenhals und Ductus hepaticus, ersterer $1\frac{1}{2}$" weit, letzterer einen die Porta hepatis ausfüllenden Sack $2\frac{1}{2}$" gross bildend. Die Leberäste waren ebenfalls erweitert. Das untere Ende des Sackes reichte bis ans Duodenum, war aber hier auch verschlossen.

Konitzky untersuchte folgenden Fall: Ein 21jähriges Mädchen litt seit sechs Jahren an amenorrhöischen Beschwerden und Mattigkeit. Im Juli 1887 wurde sie in die Marburger Klinik aufgenommen; es bestand Ikterus und ein rasch wachsender, von der Leber bis ans rechte Hüftbein reichender, fluktuierender Tumor. Stuhl: tonfarben; Gallenfarbstoffe im Urin: +. Es wurde Kompression eines Gallengangs durch einen Echinokokkussack angenommen und operiert: Aus der vorliegenden Kyste wurde eine beträchtliche Menge Galle entleert. In der Folgezeit wurde noch täglich 500 bis 750 g Galle secerniert. Nach acht Tagen rascher Verfall; Exitus letalis. Die Kyste war der mittlere und obere enorm erweiterte Teil des Ductus choledochus, der durch eine zwar enge aber sondierbare Öffnung in den 2,5 cm langen normalen Teil des Ductus choledochus mündete; dieser selbst endigte 4 cm unterhalb des an üblicher Stelle mündenden Ductus pancreaticus ins Duodenum. Die Kystenwand bestand aus dichten Bindegewebsbündeln; die inneren Lagen waren aufgelockert und gallig durchtränkt. Konitzky glaubt an eine

Knickung, bedingt durch die anormale Mündung, die wie ein Ventil wirkte.

Seyffert beschreibt folgendes: Bei einer 23jährigen Frau stellt sich im Anschluss an eine Geburt Ikterus ein, der nach fünfmonatlicher Pause wieder erscheint und nun bis zum Exitus anhält. Vom ersten Auftreten bis zum Tod waren über 1 1/2 Jahre verflossen. Inzwischen traten auch Koliken auf. In der Greifswalder Klinik wurde ein kindskopfgrosser Tumor diagnostiziert, der undeutliche Fluktuation aufwies und deutlich von der Leber zu trennen war. Die Operation ergibt eine Kyste mit 5 mm dicker Wand. Nach der Operation auf Ol. Ricin. reichlich gelbbrauner Stuhl. 30 Tage nachher Kollaps, Exitus letalis. Sektion: Erweiterung des Ductus choledochus, der mit enger aber sondierbarer Öffnung in den Duodenum mündet. Gallenblase und Ductus cysticus normal. Die Kysteninnenfläche hat typisches Cylinderepithel. Seyffert nimmt Verschluss durch einen Stein an, der wie ein Ventil gewirkt hat — Wiederauftreten gefärbter Stühle nach der Operation — oder kurz vor der Operation abgegangen sein muss, nachdem er vorher Verhältnisse gesetzt hatte, die der Galle auch weiterhin nur zeitweise Abfluss gestatteten. Einer durch diesen Stein hervorgerufenen Druckgangrän schreibt er auch den letalen Ausgang zu.

Über einen weiteren Fall berichtet Heid. Ein schon früher öfter im Krankenhause behandeltes 14jähriges Mädchen erkrankte 1/2 Jahr ante exitum an plötzlich auftretenden Schmerzen in der Nabelgegend, Magendruck und Ikterus. Stuhl: acholisch; Gallenbestandteile im Urin: +. Die Leber reichte bis in die Ileocoecalgegend; darunter war ein weicher Tumor nachweisbar. Weiterhin Vergrösserung der Leber und des Tumors, die beide erheblichen Schwankungen in Grösse und Konsistenz je nach der Tageszeit unterliegen. Exitus letalis an Erysipel. Sektion: Enorme Lebervergrösserung;

die kindskopfgrosse Kyste geht in den 2,7 cm langen normalen Teil des Ductus choledochus über. Am Übergang eine Knickung. Gallenblase normal; Ductus cysticus leicht erweitert, allmählich in die Kyste übergehend. Der obere Pol desselben liegt am Leberhilus. Die in der Leber verlaufenden Gänge sind stark dilatiert und verdickt. Heid nimmt eine kongenitale Stenose an, die allmählich an der Erweiterung des dahinter gelegenen Teiles der grossen Gallengänge führte.

In sehr eingehender Weise hatte, wie schon oben erwähnt, Rostowzew Gelegenheit, einen einschlägigen Fall zu untersuchen. Seine 13jährige Patientin hatte schon seit drei Jahren einen so dicken Leib. Sie wurde wegen wiederholten Ikterus und kolikartiger Schmerzen in der Lebergegend in ein Petersburger Spital aufgenommen. Es bestand neben dem Ikterus leichtes Fieber; der in Spannung und Grösse vielen Schwankungen unterworfene Tumor war fluktuierend. Stuhl: gefärbt; Gallenfarbstoffe im Urin: +. Es wird eine Echinokokkuskyste angenommen und operiert. Der Sack enthält etwa 2 l Galle; die Wand ist 2—3 mm dick, immer glatt und ungleichmässig pigmentiert. Mit der Umgebung ist die Kyste fest verwachsen. Die Sektion der am nächsten Tage im Kollaps verschiedenen Patientin ergab eine Erweiterung des Ductus choledochus und die bereits geschilderten Klappenventile an der Einmündung des Ductus cysticus, Ductus hepaticus und am Übergang der Kyste in Duodenum. Im Gegensatz zu meinem Fall, dem dieser am nächsten kommt, war am oberen Pol nur eine Mündung mit Klappenverschluss vorhanden, so dass also der Ductus hepaticus erst nach Vereinigung der beiden Leberäste in die Kyste mündete.

Einen weiteren Fall verdanken wir der Mitteilung Dreesmanns. Die 24jährige Patientin bekam schon im sechsten Monat Ikterus, der sich beinahe alljährlich wiederholte. Daneben entwickelte sich eine Geschwulst in der rechten oberen

Bauchgegend. Zuletzt war der Tumor mannskopfgross. Es wurde laparotomiert und eine Fistel angelegt, aus der sich 500—1700 g Galle pro die entleerte. Da keine Änderung eintrat, wurde nach vier Monaten nochmals geöffnet und die Kyste mit dem Duodenum verbunden. Drei Tage nachher Kollaps, Exitus letalis. Sektion: Der erweiterte Ductus choledochus mündet frei ins Duodenum; Gallenblase und Ductus cysticus nicht erweitert; Ductus hepaticus und die in der Leber verlaufenden Gänge dilatiert. Dreesmann schliesst sich Rostowzews Meinung völlig an. Seine Vorschläge, die Operation betreffend, sind unten noch näher zu würdigen.

Anzufügen ist ferner noch der von Douglas erwähnte Fall von Todd, bei dem neben Ductus choledochus auch noch Ductus cysticus nebst Gallenblase an der Dilatation teilnahmen. Leider ist mir die Literatur dieses Falles nicht zugänglich.

Von grossem Interesse ist der von Raynaud und Sabourin mitgeteilte Fall. Es handelt sich um einen wahrscheinlich in der Ursache identischen Fall, dessen Endergebnis allerdings die bisher geschilderten weit übertrifft. Eine Wäscherin bekam mit zwölf Jahren infolge von Schreck Ikterus. „En 1871“ — acht Jahre später berichten die Verfasser — „à l'arrivée des Prussiens, nouvelle frageur et nouvelle jannisse“. Vom nächsten Jahr ab fast regelmässig alle 2—6 Wochen Anfälle von heftigen Schmerzen mit Ikterus, meist Entfärbung des Stuhles. Mit 26 Jahren einen sehr heftigen derartigen Anfall, der 18 Tage dauerte, Exitus letalis nach unmittelbar vorhergehendem starkem Blutbrechen. Das wesentliche Ergebnis der umfangreichen Untersuchungen war: Die Leber selbst war in eine grosse Tasche mit mehreren Buchten umgewandelt; das Parenchym war bis auf eine schmale Zone zusammengepresst. Die Tasche enthielt 1 Liter Galle und 5—6 Steine. Der Choledochus selbst enorm erweitert geht ohne Grenze in die Tasche über und bildet einen Divertikel

derselben. Dieser Divertikel reicht nicht bis zum Duodenum, sondern endet brüsk in eine „Sackgasse", in deren Zentrum sich eine Öffnung, durch die man mit einer dicken Rabenfeder durch einen 2 cm langen geraden Gang ins Duodenum gelangt. Gallenblase und Ductus cysticus sind nicht erweitert. In der Kystenwand ist eine Schicht von glatten Muskelfasern zu erkennen, die am Übergang der Kyste in den normalen Choledochus 1 mm dick wird. Raynaud und Sabourin nehmen an, dass entweder ein Stein, der allerdings nicht mehr aufzufinden war, die Erscheinungen und Veränderungen hervorgerufen hat, oder dass bei jedem Anfall ein neuer Stein so lange den Ausgang versperrte, bis er ganz oder in Trümmern abging. Sehr eingehend befassen sich die beiden Autoren mit dem Umstand, dass die Gallenblase und Ductus cysticus völlig intakt waren. Sie gründen hier auf der früheren Ansicht, dass Gallensteine nur von der Gallenblase ausgehen können.

Der für unsere Betrachtung wichtigste Befund an diesem Fall ist das Vorhandensein einer kräftigen Muskelschicht, die in allen bisher angeführten Fällen fehlt oder nur mangelhaft angedeutet ist. Hierin liegt aber auch zugleich die Erklärung einer anderen Abweichung, des Auftretens der heftigen Kolikanfälle.

Weiterhin weicht der Fall von den bisher zitierten ab durch den sicheren Nachweis von Steinen. Mit Ausnahme von Seyffert wollen alle Autoren dieser Fälle die Beteiligung von Konkrementen unbedingt ausgeschlossen wissen. Als Hauptgrund führten sie an, dass in so jugendlichem Alter — alle Patienten waren höchstens anfangs des dritten Dezenniums — keine oder nur sehr selten Gallensteine gebildet werden. Diese Annahme wäre durch den eben geschilderten Fall widerlegt. Aber auch wenn diese Ursache ausgeschlossen wird, so glaube ich doch, dass der Fall, abgesehen von dem allgemeinen Interesse, das er bietet, auch nutzbringend für die Kenntnis unserer Fälle angeführt werden kann.

Die Zusammenfassung dieser Tatsachen ergibt folgendes Bild: In acht Krankheitsfällen, die sämtlich weibliche Individuen im zweiten höchstens zu Beginn des dritten Dezenniums stehend — hierauf hat schon Rostowzew hingewiesen — betreffen, traten meist etwa $^1/_2$ Jahr ante exitum unbestimmte durchaus nicht schwer zu nennende Beschwerden auf, die allmählich immer bedenklicher wurden. Meist zeigte sich von da ab anhaltender leichter Ikterus und Acholie des Stuhles. Schwere cholämische Symptome werden nie wahrgenommen. Um diese Zeit wird zumeist erst eine beträchtliche Leberschwellung und etwas später eine zunehmende, oft grösseren Schwankungen ausgesetzte fluktuierende Geschwulst in der Gegend des rechten Hypochondriums wahrgenommen, die erhebliche Ausdehnung erreicht. Wo nun bereits eine Diagnose gestellt wird, lautet sie meistens auf Echinococcus unilocularis. Die Folgen der Acholie drängen zu einer Operation, bei der aber die Natur des Tumors meist nicht erkannt werden kann, und zur Anlegung einer Fistel nach aussen. Die Operation wird meist in so vorgeschrittenem Stadium erst unternommen, dass ein grösserer Eingriff nicht mehr gewagt werden kann. Die Kranken gehen dann meist marantisch oder an interkurrenten Erkrankungen zu Grunde. Die Sektion ergibt in der Hauptsache: Erweiterung des Ductus choledochus bis zu Kindskopfgrösse, eventuell auch des Ductus hepaticus. Die Gallengänge der Leber sind in der Mehrzahl der Fälle nur wenig erweitert; Gallenblase und Ductus cysticus sind nie betroffen. Der Ductus choledochus mündet meist frei, aber geknickt oder durch eine Falte geschlossen in das Duodenum oder es ist dort wenigstens seine frühere Mündung nachzuweisen. Oft ist ein ventilartiger Mechanismus deutlich sowohl hier als am Ductus cysticus und Ductus hepaticus zu entdecken. Die Kystenwand besteht aus dichtem Bindegewebe mit spärlichem Muskel- und Schleimhautelementen. Die letztere ist meist in Zerfall be-

begriffen. Eine circumskripte, die betreffenden Organe einschliessende Peritonitis adhaesiva besteht fast in allen Fällen. Die Leber ist immer mehr oder weniger stark induriert. Die Milz ist nur mässig vergrössert.

Nach diesen Erfahrungen sind die Ansichten für die Diagnose sehr zweifelhaft. Es kommt die Differentialdiagnose mit einer ganzen Reihe von Zuständen in weiteren und engeren Betracht. Seyffert, der sich eingehend mit dieser Frage beschäftigt, zählt folgende auf:

1. Leberabszess, 2. Aneurysma Aortae, 3. Kyste der Niere oder Nebenniere, 4. (weiches) Sarkom der Leber, 5. Echinokokkus der Leber oder des Mesenteriums, 6. Ovarialkyste, 7. Hydrops vesicae felleae.

Ohne Laparotomie kann die Diagnose wohl überhaupt nicht gestellt werden. Aber selbst diese lässt, wie der vorliegende Fall beweist, nur zu leicht im Stich. Allerdings waren hier die Verhältnisse besonders ungünstig gelagert. Der bis in das kleine Becken ragende Tumor war durch solche Massen von Adhäsionen und Auflagerungen bedeckt, dass eine genaue topographische Orientierung unmöglich war. Ein Versuch, den Tumor freizulegen, scheiterte an dem Auftreten einer erheblichen Blutung. Andererseits war die Dauer der Narkose und damit der Operation durch den Kräftezustand der Patientin sehr beschränkt.

Die Wahrscheinlichkeitsdiagnose lautete in unserem Falle auf eine durch Galleneinbruch verödete Echinokokkuskyste, eventuell auf eine mit den Gallenwegen kommunisierende Pankreaskyste.

Die Prognose der Fälle ist eine durchaus infauste. Einerseits kommen, wie schon bemerkt, die Patienten in zu reduziertem Kräftezustand in die Hände des Chirurgen, um einen einigermassen schweren operativen Eingriff überstehen zu können. Andererseits ist es fraglich, ob es überhaupt eine

wirklich allen Verhältnissen entsprechende Operation gibt, die hier Hilfe schaffen kann. Man könnte sich denken, dass durch die Verbindung der Gallenblase mit dem Darm unter Ausschaltung der Kyste die Schädigungen behoben würden; dies ist aber unmöglich, da der Ductus hepaticus, wenigstens an seinem Ende, im vorliegenden Fall aber ganz mit in die Dehnung inbegriffen ist.

So bleibt wohl kein anderer Ausweg als die von Dreesmann angegebene zweizeitige Operation: 1. Gastroenterostomie, 2. Resektion des Pylorus; Verschluss des Magens und des Duodenums; Längsspaltung des Duodenums und der Kyste in ausgedehntem Masse; Vernähung beider Spalten. Dadurch wäre einerseits freier Abfluss geschaffen, andererseits eine Sekretstauung und damit die Infektionsgefahr nach Möglichkeit reduziert. Die letztere ist allerdings wohl nie ganz auszuschliessen. Denn wenn auch bei gesunden Verhältnissen die Darmflora erst hinter der Bauhin'schen Klappe beginnt, so bedarf es doch nur eines geringen Anlasses, um in kürzester Zeit den ganzen Dünndarm mit Keimen zu überschwemmen. Eine geringere, aber gerade bei Kindern nicht zu unterschätzende Bedeutung hätten hier auch noch die tierischen Parasiten, insbesondere Oxyuris vermicularis und Ascaris lumbricoides, die bekanntlich auch in den normalen Choledochus einwandern, zu beanspruchen.

Meinen hochverehrten Lehrer, Herrn Geheimrat Professor Ritter v. Angerer versichere ich für die gütige Übernahme des Referats meines tiefempfundenen Dankes. Grossen Dank schulde ich ferner den Herren Privatdozenten Dr. Gebele und Dr. Oberndorfer für die Überlassung der Arbeit und die überaus liebenswürdige Unterstützung, die sie mir gewährten.

Literatur.

Strümpell, Lehrbuch der speziellen Pathologie und Therapie der inneren Krankheiten, Leipzig 1904.

Mehring, Lehrbuch der inneren Medizin, Jena 1901.

Ziemssen, Handbuch der speziellen Pathologie und Therapie, Leipzig 1878. VIII. Bd.

Frerichs, Klinik der Leberkrankheiten, Braunschweig 1858.

Schmaus, Grundriss der pathologischen Anatomie, Wiesbaden 1904.

Munk, Physiologie des Menschen und der Säugetiere, Berlin 1902.

Küstner, Lehrbuch der Gynäkologie, Jena 1904.

Index-Catalogue of the Library of the Surgeon-Generals office United States Army. Second Series. Vol. II. Washington 1897.

Konitzky, Ein Fall von hochgradiger cystischer Erweiterung des Ductus choledochus. Inaug.-Dissert. Marburg 1888.

Seyffert, Zur Pathologie der Gallengänge. Cyste des Ductus choledochus operativ behandelt. Inaug.-Dissert. Greifswald 1888.

Heid, Ein Fall von hochgradiger cystenartiger Erweiterung des Ductus choledochus. Inaug.-Dissert. Giessen 1893.

Rostowzew, Ein Fall von hochgradiger cystischer Erweiterung des Ductus choledochus. Deutsche med. Wochenschr. 1902. Nr. 41/42.

Douglas, Case of dilatation of the common bileduct. Ref.: Cannstadts Jahresberichte III. 1852.

Dreesmann, Enorme Erweiterung des Ductus choledochus. Ref. über einen Vortrag im „Allgem. ärztl. Verein“ zu Köln, Münch. Med. Wochenschr. 1905, Nr. 25.

Raynaud et Sabourin, Note sur un cas d'énorme dilatation des voies biliaires etc. Archives de Physilogie normale et pathologique 1879. Janv.—Fevr.

Fabre, Dilatation énorme des conduits hépatiques, Bull. de la Société anatom. 1831.

Voigtel, Handbuch der pathologischen Anatomie, Halle 1805.

Ezler(us), Diss. inaugur.: De scirrhis viscerum etc. Wittenbergae MDCCXXIII.

Oxley, Congenital atresia of the duodenal opening of the common bileduct in au infant producing a large abdominal tumour, The Lancet 1883. Dez. 8.

Legg, Congenital defiency of the common bileduct etc. Ref. in Virchows Jahrbüchern 1876. II.

Erdmann, Hydrops vesicae felleae. Ref. in Virchows Archiv 43. II.

Hirschsprung, Congenitale Verschlüsse des Ductus choledochus (13 Fälle). Ref. in Schmids Jahrbüchern 177.

Herz, Wie lange kann ein Mensch leben bei völligem Verschluss der Gallenwege nach dem Darm. Berliner Klinische Wochenschrift 1877, Nr. 6/7.

Hyrtl, Die Corrosionsanatomie und ihre Ergebnisse, Wien 1873.

Lebenslauf.

Geboren am 21. Mai 1882 als Sohn der Kaufmannsehegatten Karl und Therese Kolb besuchte ich vom September 1888 bis Juli 1892 die Simultanschule II meiner Vaterstadt München. Im September des gleichen Jahres trat ich an das humanistische Luitpoldgymnasium über, das ich im Juli 1901 mit dem Zeugnis der Reife verliess. Nunmehr widmete ich mich an der Ludwig-Maximilians-Universität zu München dem Studium der Heilkunde. Der ärztlichen Vorprüfung unterzog ich mich im Mai 1904; die ärztliche Prüfung beendete ich am 3. Dezember, die Promotionsprüfung legte ich am 21. Dezember 1906 ab.

Meine Lehrer in den vorklinischen Semestern waren die Herren: Geh. Rat v. Voit, Geh. Rat v. Beyer, Geh. Rat v. Röntgen, Hertwig, Rückert, Mollier, Goebel, Geh. Rat. v. Hilger, Frank, Cremer, L. Neumayer.

In den klinischen Semestern hörte ich die Herren: Geh. Rat v. Winckel, Obermedizinalrat v. Bollinger, Geh. Rat v. Angerer, Obermedizinalrat v. Bauer, Geh. Rat v. Ranke, Obermedizinalrat Gruber, Hofrat Kraepelin, F. Müller, Eversbusch, v. Tappeiner, Bezold, Posselt, Hoffmann, Klaussner, Haug, Stumpf, v. Stubenrauch, Schmaus †, Lange, Schlösser, R. Seitz, Barlow, Dürk, Pfaundler, H. Neumayer, Gaupp, L. Seitz, v. Sicherer, Kattwinkel, Gebele, Kerschensteiner, Jesionek, Frhr. v. Notthaft, Lindemann, E. Meyer, Hörmann, Oberndorfer, Alzheimer.

Ihnen Allen spreche ich meinen wärmsten Dank aus.

Otto Kolb,
Medizinalpraktikant.